FOLIA MEDICA

PERIODICO TRIMENSILE

DI PATOLOGIA E CLINICA MEDICA

Istituto della I. Patologia Speciale Medica della R. Università di Napoli

DIRETTO DAL PROF. PIETRO CASTELLINO

(Laboratorio di Chimica e Microscopia Clinica diretto dal prof. A. FERRATA)

Ricerche di Ematologia

per il dott. **Giovanni Di Guglielmo**

Assistente e libero docente

Un caso di eritro-leucemia

Megacariociti in circolo e loro funzione piastrinocinetica

(Estratto dalla Folia Medica, n. 17, 1917)

Pei Tipi di Nicola Jovene e C.

420

Istituto della I. Patologia Speciale Medica della R. Università di Napoli
DIRETTO DAL PROF. PIETRO CASTELLINO
(Laboratorio di Chimica e Microscopia clinica diretto dal prof. A. FERRATA)

Ricerche di Ematologia

per il dott. **Giovanni Di Guglielmo**
Assistente e Libero docente

NOTA I. (*)

Un caso di eritro-leucemia

È noto come in ematologia clinica si distinguano due grandi gruppi di processi morbosi, uno dei quali comprende le forme a carico degli elementi morfologici della serie eritrocitaria ed un altro quelle a carico della serie leucocitaria. Il tentativo fatto dal *Leube* di individualizzare una nuova entità morbosa, la leucanemia, caratterizzata da contemporanea primitiva alterazione degli elementi della serie bianca e della serie rossa non ha incontrato fortuna, perchè oramai i moderni ematologi sono tutti d'accordo nel ritenere che nella così detta leucanemia si tratta o di una leucemia con secondaria reazione eritroblastica (megalo e normoblastica) o di un'anemia perniciosa progressiva con secondaria reazione leucoblastica.

Si deve, intanto, escludere in maniera assoluta la possibilità che un agente morboso qualsiasi colpisca il tessuto ematopoietico non in uno solo dei suoi sistemi (eritrocitario, leucocitario) ma nel complesso delle sue attività, in modo che vengano alterate contemporaneamente o quasi le sue diverse funzioni citogene e cioè quella eritroblastica, quella leucoblastica e quella piastrinoblastica? Vi possono essere delle emopatie nelle quali le alterazioni di tutti gli elementi morfologici del sangue — eritrociti, leucociti, piastrine — sono così numerose e gravi da far pensare più

(*) Riassumo brevemente in due note preliminari i risultati di alcune ricerche ematologiche eseguite nello scorso anno, non permettendomene il servizio reggimentale una larga esposizione, che verrà invece fatta in un prossimo lavoro. A quest'ultimo saranno allegate 4 tavole a colori.

che ad un processo di un sistema con fenomeni reattivi degli altri ad un processo dell'intero tessuto emopoietico?

Un caso da me studiato l'anno scorso, specialmente nelle sue manifestazioni ematologiche, mi permette di apportare un modesto contributo a questa interessante quistione di fisio-patologia.

Si trattava di un vecchio malarico che presentava sintomi classici della policitemia di *Vaquez* e cioè aumento del numero dei globuli rossi (7·500.000), notevole splenomegalia, lieve ipertensione arteriale, colorito caratteristico che va col nome di eritrosi, diverso dalla cianosi. (L'esame anamnestico e sintomatologico dettagliato sarà esposto nella prossima pubblicazione).

Per quanto le nostre attuali cognizioni e la discretta letteratura di questi ultimi anni ci permettano di affermare che tale malattia è più frequente di quel che si credesse ed anche meglio nota di quanto non fosse per il passato, tuttavia bisogna riconoscere che presenta ancora dei lati oscuri, come quello assai dibattuto fra chi vuole individualizzarla quale una vera e propria entità clinica e chi invece la considera semplicemente una forma reattiva secondaria.

Senza entrare nei particolari della interessante discussione sull'argomento, ritengo si possano accettare i seguenti criteri. Come per i globuli bianchi del sangue, così anche per quelli rossi esistono due gruppi di alterazioni, essenzialmente quantitative in uno, qualitative nell'altro. Quando si tratta di puro e semplice aumento numerico dei globuli rossi normali, senza passaggio in circolo di forme immature, allora si deve parlare di eritrocitosi, ossia di un processo reattivo secondario; quando invece si riscontrano nel sangue circolante eritrociti indifferenziati ed immaturi, allora si deve parlare di eritremia, intesa come processo morboso primitivo a carico del sistema eritrocitario. S'intende che quanto più indifferenziate ed immature sono le forme eritrocitarie, tanto maggiormente si può parlare di eritremia, così come la presenza di elementi immaturi ed indifferenziati della serie leucocitaria ci fa stabilire la diagnosi ematologica di leucemia.

In quale dei due gruppi rientra la policitemia di *Vaquez?*

Dalla letteratura in proposito risulta che la maggior parte degli Autori ha riscontrato in questa forma morbosa un aumento numerico puro e semplice degli eritrociti, senza apprezzabili modificazioni qualitative a carico di questi elementi morfologici.

Ed allora è logico negare alla policitemia di *Vaquez* il carattere di

malattia primitiva e considerarla un processo secondario al pari di quelli che si manifestano nelle dispnee croniche, in alta montagna, ecc. farla rientrare insomma, nel gruppo delle eritrocitosi.

Quali alterazioni presentavano i globuli rossi del sangue dell' infermo da me studiato? Non solo quantitative, in quanto erano aumentati di numero, ma anche qualitative.

È noto come al globulo rosso normale del sangue circolante si arrivi gradualmente attraverso numerose fasi evolutive di differenziamento e di maturazione che si possono riassumere nel seguente schema:

Emocitoblasto
↓
Proeritroblasto
↓
Eritroblasto basofilo
↓
Eritroblasto policromatico
↓
Eritroblasto ortocromatico
↓
Eritrocito maturo

L'emocitoblasto è la cellula primitiva indifferenziata, capace — secondo gli unitari — di orientarsi sia verso la serie rossa che la bianca; le ulteriori fasi evolutive sono caratterizzate da modificazioni plasmatiche e nucleari, le prime dovute al fatto che la basofilia va gradualmente scomparendo per cedere del tutto il posto all' acidofilia, le seconde, invece, dovute ad una progressiva riduzione di volume del nucleo che diventa picnotico, assume la forma di corpo di *Jolly* e poi abbandona completamente l' elemento cellulare.

Tutte queste diverse fasi evolutive del globulo rosso sono dimostraqili nei preparati di sangue dell' infermo da me studiato, preparati ottenuti per striscio e colorati col metodo di May-Grünwald-Giemsa.

Quindi, l' aumento numerico degli eritrociti e la presenza delle forme eritrocitarie immature ed indifferenziate permettono di stabilire in questo caso la diagnosi di vera e propria eritremia.

Come particolari interessanti bisogna ricordare la presenza in circolo

di numerose forme eritroblastiche in cariocinesi e di alcuni eritrociti policromatofili contenenti più o meno numerose granulazioni azzurrofile.

Quest'ultima caratteristica morfologica — granuli azzurrofili nel protoplasma eritrocitario — non ha alcun corrispondente nella vita embriologica, per cui viene ad assumere un valore nettamente patologico, al pari dei corpi di *Cabot*. Inoltre, l'aver riscontrato tale reperto in un caso di eritremia, mi autorizza ad affermare che esso non si trova soltanto nelle anemie molto gravi, come è stato sostenuto dagli ematologi e recentemente anche da *Ferrata* e *Negreiros-Rinaldi*.

Un altro reperto notevole è costituito dall'accentuata poichilocitosi ed anisocitosi.

Non meno interessanti appaiono, nel caso da me studiato, le alterazioni a carico degli elementi morfologici della serie leucocitaria.

E' certo comunissimo riscontrare nelle policitemie, una leucocitosi reattiva con presenza di un discreto numero di mielociti e metamielociti. Però tutti gli Autori che si sono occupati dell'argomento e lo stesso *Blumenthal* che ha pubblicato il miglior lavoro intorno alla compartecipazione degli elementi ematici bianchi nelle policitemie, non hanno riscontrata alcuna delle forme morfologiche situate — nella serie genetica — più profondamente del mielocito. Per maggior chiarezza, riporto il seguente schema della morfogenesi leucocitaria:

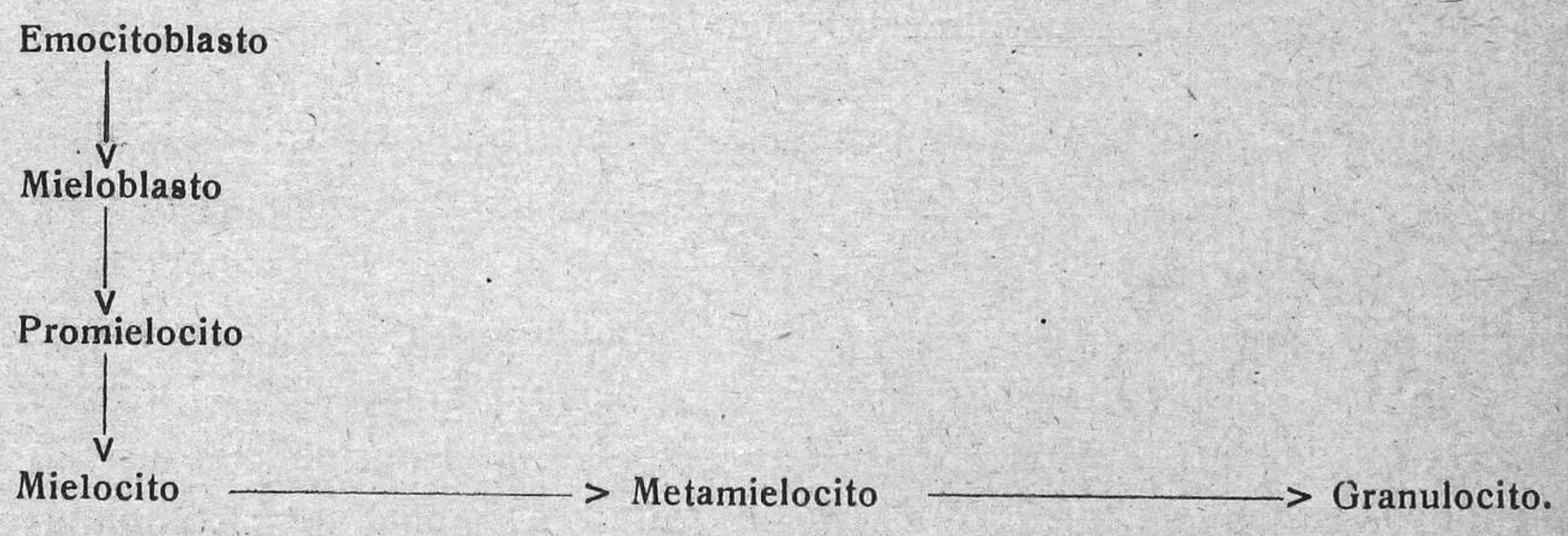

Il mielocito deve essere considerato come una forma già matura, mentre il metamielocito e il granulocito non ne rappresentano che ulteriori fasi di invecchiamento. Invece, le vere forme indifferenziate ed immature sono più remote del mielocito e nello schema precedente sono segnate lungo la linea verticale.

La presenza di mielociti e metamielociti nel circolo sanguigno è piuttosto frequente nelle diverse emopatie e in altri processi morbosi e sta ad indicare niente altro che un fenomeno reattivo secondario. Ma quando

cominciano a comparire — e talvolta in numero considerevole — gli elementi indifferenziati ed immaturi, come l'emocitoblasto, il mieloblasto, il promielocito, allora bisogna pensare non più ad una leucocitosi secondaria, ma ad una vera e propria leucemia.

Nei preparati di sangue da me studiati colpisce subito una fortissima mieloblastosi; anzi, occore osservare che in maggioranza si tratta di quegli elementi che fra gli stessi unitari sono considerati da alcuni *(Ferrata, Di Guglielmo)* quali la prima fase di differenziamento dell'emocitoblasto verso le cellule della seria bianca, per la presenza nel loro protoplasma dei granuli azzurrofili, mentre da altri *(Pappenheim)* sono ritenuti elementi ancora indifferenziati, capaci cioè di generare tanto le cellule rosse che le bianche, per il fatto che il loro nucleo conserva ancora i caratteri della cellula primordiale indifferente, dell'emocitoblasto o linfoidocito (nucleo finemente reticolato e contenente due o più nucleoli). Comunque sia, questi elementi — riscontrati numerosissimi nel caso di cui mi occupo — sono i più remoti progenitori dei leucociti polimorfonucleati, i più profondamente situati nella scala morfogenetica leucocitaria e la loro presenza autorizza a stabilire la diagnosi di leucemia, escludendo che possa trattarsi di una semplice leucocitosi secondaria reattiva.

Dunque, dal punto di vista della morfologia ematica, i preparati studiati presentano il quadro della eritremia e quello della leucemia.

Ma neppure il terzo degli elementi morfologici del sangue era — nel nostro infermo — esente da gravissime alterazioni: si riscontrava una piastrinosi così intensa, quale raramente si ha nelle diverse emopatie e solo può provocarsi negli animali sperimentalmente, mediante la pirodina, il piombo, ecc.

I particolari di questo reperto sono svolti nella Notta II, nella quale si tratta anche la questione della funzione piastrinoblastica dei megacariociti e del passaggio di questi ultimi nel circolo sanguigno.

Qui m'interessa semplicemente far notare come tutti gli elementi cellulari del sangue (eritrociti, leucociti, piastrine) presentano nel nostro infermo gravi alterazioni non solo quantitative, per il contemporaneo aumento del loro numero, ma anche qualitative, per il passaggio in circolo dei loro più remoti progenitori (emocitoblasti, eritoblasti, mieloblasti, megacarioblasti).

Se questo è il complesso quadro ematologico, quale concetto diagnostico dobbiamo desumerne?

Diversi sono i quesiti.

1.º) Può trattarsi di una leucemia? E' noto come nelle leucemie mieloidi, insieme con le alterazioni leucocitarie si riscontrano frequentemente anche quelle eritrocitarie, così gravi talvolta da riprodurre esattamente quelle dell'anemia perniciosa progressiva: in questi ultimi casi appunto si parla di leucanemia. Ora, qualunque sia il grado di compartecipazione secondaria, del sistema eritrocitario al primitivo processo leucemico, si riscontra sempre il quadro dell'anemia e non quello della policitemia. Nel nostro infermo esisteva aumento dei globuli rossi da molto tempo, perchè già due anni prima glie ne erano stati contati più di 7 milioni senza che, in quel periodo, il sanitario avesse potuto parlare di contemporaneo stato leucemico.

2.º) Può trattarsi di una eritremia? Ho già detto che ordinariamente, in questo processo morboso, le secondarie alterazioni leucocitarie si limitano al passaggio in circolo di mielociti e metamielociti; quindi la presenza di numerosi mieloblasti sta già ad indicare che non si tratta di semplici fenomeni reattivi. Tanto più ciò è esatto in quanto, non essendo questo un processo morboso acutissimo, ma una malattia a lento decorso, non è possibile parlare di una violenta leucocitosi reattiva, di uno stato leucemoide nel quale, pel la tumultuarietà della reazione degli organi ematopoietici, possono riscontrarsi in discretto numero forme leucocitarie immature.

3.º Può trattarsi del passaggio di un'eritremia in leucemia? È descritto nella letteratura qualche caso del genere, ma col passaggio si è anche determinata una così forte riduzione di numero degli eritrociti che questi sono discesi al disotto della norma e invece della policitemia si è avuta un'anemia. Ed allora, avvenuta la trasformazione, ci troviamo dinanzi ad una vera e propria leucemia, senza che resti più alcuna traccia della preesistente policitemia. Inoltre, vi è un'altra differenza sostanziale: in questi casi si tratta di policitemia, ossia di aumento numerico puro e semplice degli eritrociti normali e quindi di un fenomeno secondario; mentre nel mio caso si tratta di eritremia e perciò di un processo primitivo del tessuto emopoietico, assai difficilmente modificabile e riducibile ad una manifestazione opposta, qual'è l'anemia.

Si potrebbe piuttosto ammettere una successione cronologica nel senso che si sia manifestata prima l'eritremia e poi la leucemia.

Ma quando è cominciata l'una, quando l'altra? Non è più semplice ammettere che un agente morboso — nel nostro caso forse la malaria — abbia colpito il tessuto emopoietico il quale ha reagito, sia pure con una

certa differenza di tempo, con tutti i suoi sistemi, con tutte le sue funzioni — eritroblastica, leucoblastica, piastrinoblastica — in maniera da determinare il complesso quadro ematologico di una lesione completa, globale e non sistematica del tessuto emopoietico stesso?

Ammessa tale possibilità — e non vi sono ragioni per escluderla — scaturisce facile la diagnosi di eritroleucemia per l'infermo da noi studiato.

Nella letteratura non ne sono registrati che due soli casi, uno di *Pappenheim* e un altro dello stesso in collaborazione con *Hirschfeld*.

Recentemente ne è stato pubblicato uno anche in Italia dal *Moreschi*; però debbo notare che in questo caso — pur essendovi eritroblastosi nel midollo osseo (reperto frequente nelle leucemie) — nel circolo sanguigno non si riscontrava aumento, ma diminuzione dei globuli rossi e quindi non vi era un' eritremia ma un' anemia.

È reale o apparente questa rarità dei casi di eritro-leucemia?

Son convinto che anche per questa forma morbosa la casistica si andrà sempre più arricchendo, così come si è verificato per la policitemia semplice.

Concludendo: l' esame del sangue del nostro infermo permette di stabilire la diagnosi di eritroleucemia, perchè dimostra la presenza di contemporanea alterazioni qualitative e quantitative sia dei globuli rossi (eritremia) che dei globuli bianchi (leucemia); è presumibile, inoltre, che tale forma morbosa sia l' espressione di una lesione primitiva del tessuto emopoietico, colpito nelle sue diverse attività citoblastiche, sia quella della serie rossa che quella della serie bianca e delle piastrine.

NOTA II.

Megacariociti in circolo e loro funzione piastrinocinetica

Studi recenti hanno rimesso in onore una teoria sulla funzione piastrinoblastica dei megacariociti, la quale — pur essendo stata emessa diversi anni or sono dal *Wright* — era rimasta quasi del tutto inosservata. Ricerche più numerose vengono oggi da diverse parti ad avvalorare l' ipotesi del *Wright*, rendendola la meglio documentata fra le teorie emesse sulla genesi delle piastrine e la più universalmente accetta fra i moderni ematologi.

Rimando ai lavori di *Foà, Cesaris-Demel, Ferrata e Negreiros-Rinaldi, Downey, Brown, Klein, Aschoff, Schridde, Naegel*, ecc., ad una mia prossima pubblicazione *in extenso* sulla questione, limitandomi qui ad esporre i principali argomenti sui quali si basa la teoria della funzione piastrinocinetica dei megacariociti.

1.° Solo dopo la comparsa dei megacariociti si osserva la presenza delle piastrine nel sangue embrionale. Da recenti ricerche morfogenetiche di *Ferrata* e *Negreiros-Rinaldi* risulta che nel periodo preepatico non esistono che forme megacariocitiche immature, ossia megacarioblasti e megacariociti linfoidi senza granuli azzurrofili, mentre soltanto nel periodo epatico compaiono le forme mature il cui protoplasma è ricco di tali granuli. Soltanto in quest'ultima fase i megacariociti esplicherebbero la loro funzione piastrinocinetica, per cui non nel periodo preepatico, ma semplicemente in quello epatico può cominciare il passaggio in circolo delle piastrine.

2.° Non tutti gli animali presentano piastrine in circolo, ma semplicemente quelli che possiedono anche i megacariociti fra gli elementi morfologici del loro tessuto emopoietico.

3.° Esiste un rapporto numerico fra megacariociti e piastrine in condizioni normali, in condizioni patologiche e in condizioni sperimentali:

a) in condizioni normali: il numero delle piastrine è in rapporto più che al numero di tutte le forme megacariocitiche, a quello dei cosiddetti *corpi* o *ammassi piastrinoblastici,* formati da pezzi di protoplasma megacariocitico — carico di granuli azzurrofili — staccatisi dall'intero elemento cellulare;

b) in condizioni patologiche: nell'anemia perniciosa progressiva e nelle leucemie linfatiche si riscontra piastrinopenia e contemporanea diminuzione dei megacariociti nel midollo osseo; viceversa, nelle leucemie mieloidi vi è piastrinosi ed aumento di megacariociti;

c) in condizioni sperimentali: le sostanze capaci di determinare una piastrinosi sperimentale (pirodina, piombo, ecc.) provocano contemporanea iperproduzione di megacariociti nel midollo osseo.

Queste le più importanti conclusioni alle quali sono arrivati, dopo diligenti ricerche, gli ematologi che sostengono la dottrina della funzione piastrinoblastica dei megacariociti.

*
* *

Lo studio dei preparati di sangue dell'individuo affetto da eritroleucemia — di cui ho trattato nella nota precedente — mi permette di apportare un modesto contributo alla dottrina del *Wright* sulla genesi delle piastrine.

Fui subito colpito dall'osservazione di una eccessiva piastrinosi, molto più accentuata di quella che ordinariamente si riscontra nelle comuni forme di leucemia mieloide. La differenza era rilevante, oltre che per il maggior numero di piastrine isolate, per la presenza di abbondanti masse di forma diversa — allungata, rotondeggiante, ovale, ecc., — costituite da piastrine

caratteristiche nelle loro due parti, ialomero e cromomero. Si ritiene oggi dalla maggioranza degli ematologi che tali corpi siano non già il risultato dell'aggrupparsi di parecchie piastrine, ma niente altro che pezzi di protoplasma staccatisi da cellule piastrinoblastiche, da megacariociti e quindi essi stessi ancora veri e propri piastrinoblasti. Noto subito le eccessive dimensioni specialmente nelle forme allungate di questi elementi riscontrati nel sangue del nostro infermo.

Continuando lo studio dei preparati, era facile accorgersi come, attraverso numerose fasi di passaggio, questi corpi piastrinoblastici andassero assumendo una morfologia più netta, più specifica, più regolare, caratterizzata da un protoplasma più o meno largo, assai leggermente basofilo, ricco di ammassi di piastrine e di granulazioni azzurrofile e da un nucleo talvolta sformato, talvolta integro.

Dopo una lunga osservazione mi è stato possibile ricostruire tutta la genesi morfologica di questi elementi nelle varie fasi di passaggio, che sono state riprodotte in due tavole a colori. E così dagli ammassi o corpi piastrinoblastici, innanzi descritti, si risale gradualmente, attraverso i megacariociti con granuli azzurrofili, ai megacariociti linfoidi, ai megacarioblasti.

Non entro nei particolari morfologici, rimandando al lavoro definitivo, nel quale verrà anche trattata la questione della presenza in circolo di elementi monocitoidi a funzione piastrinoblastica, quali furono riscontrati da *Brown*, *Ferrata* e *Negreiros-Rinaldi*.

Nè mi riesce possibile riferire largamente i risultati delle ricerche di pochissimi Autori che hanno riscontrato i megacariociti in circolo e cioè del *Naegeli*, dell'*Oelhafen*, del *Cesaris-Demel*. Noto subito, però, che tutti parlano più che dei megacarioblasti e dei megacariociti linfoidi o con granuli azzurrofili, dei cosiddetti corpi o ammassi piastrinoblastici, staccatisi dal protoplasma megacariocitico. E ricordo che in una tavola a colori del lavoro dell' *Oelhafen*, pubblicato nei " Folia haematologica „ non vi sono che nuclei megacariocitici, privi di protoplasma e circondati da granuli azzurrofili.

Ricerche embriologiche hanno largamente documentata la morfogenesi megacariocitica, tanto che *Ferrata* e *Negreiros-Rinaldi* hanno potuto esporre il seguente schema:

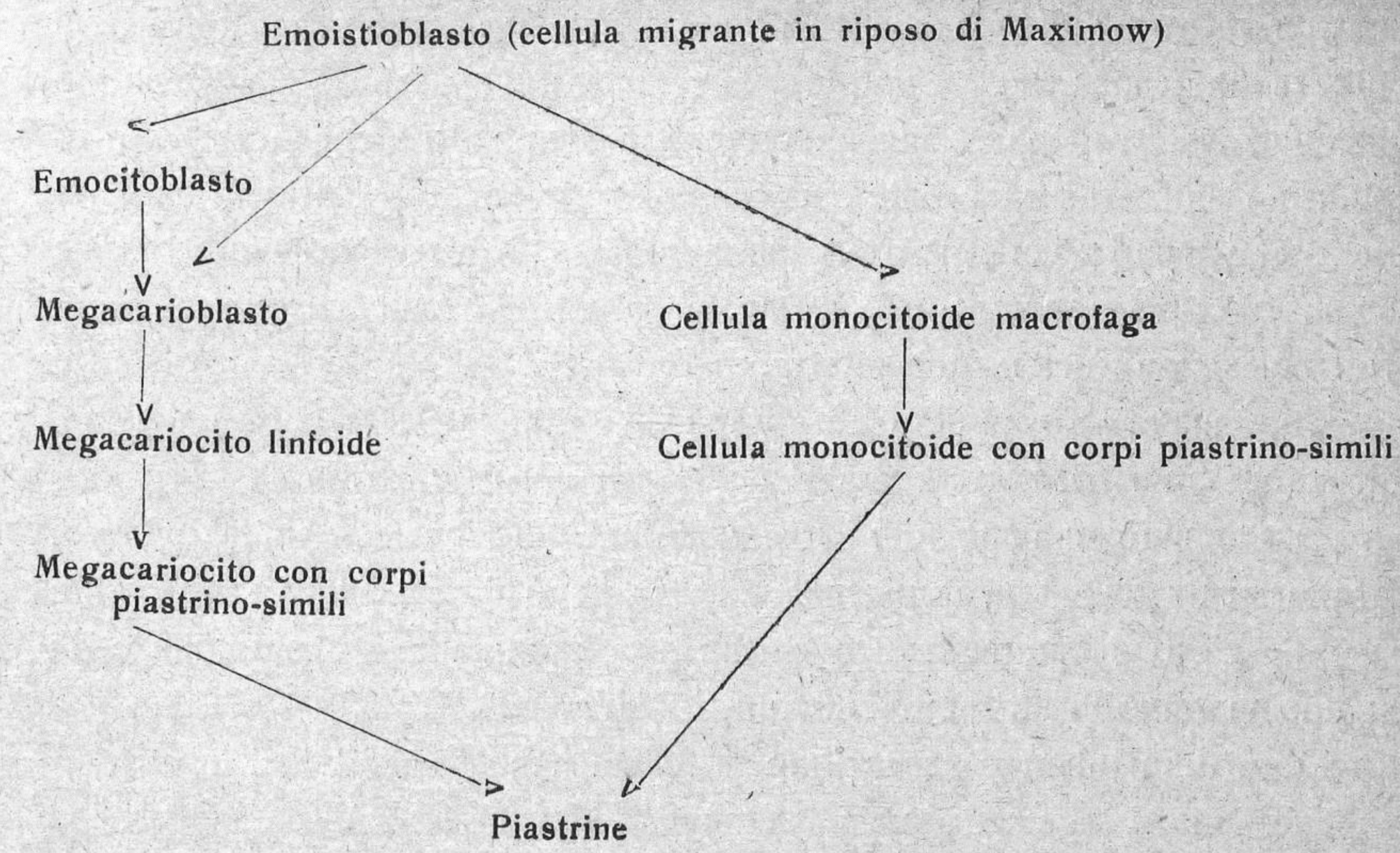

Le mie osservazioni nel caso descritto di eritroleucemia mi hanno permesso di riscontrare anche nel circolo sanguigno i megacariociti linfoidi, i megacariociti con corpi piastrinosimili, le cellule monocitoidi con corpi piastrinosimili, i corpi o ammassi piastrinoblastici.

Dal punto di vista patogenetico, la presenza in circolo di questi elementi immaturi rientra nel criterio fondamentale di tutte le emopatie: è noto come il tessuto emopoietico, quando vien colpito da qualche processo morboso, subisce una specie di arresto della sua funzione genetica, per cui, spinto da una tumultuosa, affrettata attività morbosa, è costretto a versare in circolo elementi che non hanno raggiunta la loro completa maturazione o anche che si sono arrestati alle loro primissime fasi di sviluppo. E così nelle anemie e nelle leucemie si riscontrano rispettivamente emocitoblasti, eritroblasti, mieloblasti, monoblasti, ecc.

Da queste mie osservazioni risulta che anche per le piastrine — accettando l' ipotesi della loro origine dai megacariociti — si ripete tale legge generale delle emopatie, per cui in alcuni processi morbosi passano in circolo elementi immaturi che ordinariamente si trovano soltanto negli organi ematopoietici, e cioè megacarioblasti, megacariociti linfoidi con o senza granuli azzurrofili, ecc.

Ulteriori ricerche potranno stabilire se, analogamente ai concetti di leucocitosi e leucemia, di eritrocitosi ed eritremia, si possa parlare anche di una piastrinosi, quale processo secondario reattivo caratterizzato dall'aumento numerico specialmente delle piastrine normali e mature del sangue circolante, e di una piastrinemia, caratterizzata non solo dal

maggior numero di queste ultime, ma anche dal passaggio in circolo delle loro forme giovani ed immature. O piuttosto potranno stabilire se esistono dei processi morbosi capaci di colpire primitivamente il tessuto emopoietico nella sua complessa funzione globale, che si divide in quella eritroblastica, in quella leucoblastica e in quella piastrinoblastica.

Accettando questi concetti, il caso clinico da me studiato soprattutto nelle sue manifestazioni ematologiche, meglio potrebbe andare sotto il nome di eritro-leuco-piastrinemia, perchè caratterizzata dai seguenti fatti:

1.° contemporaneo aumento del numero di tutti gli elementi morfologici del sangue normale e cioè degli eritrociti (eritrocitosi), dei leucociti (leucocitosi) e delle piastrine (piastrinosi);

2.° passaggio in circolo di tutte le forme indifferenziate, immature e giovani tanto della serie eritrocitica (eritremia) che di quella leucocitica (leucemia) e di quella piastrinocitica (piastrinemia).

Dal punto di vista della morfogenesi ematica, i concetti esposti possono riassumersi nel seguente schema:

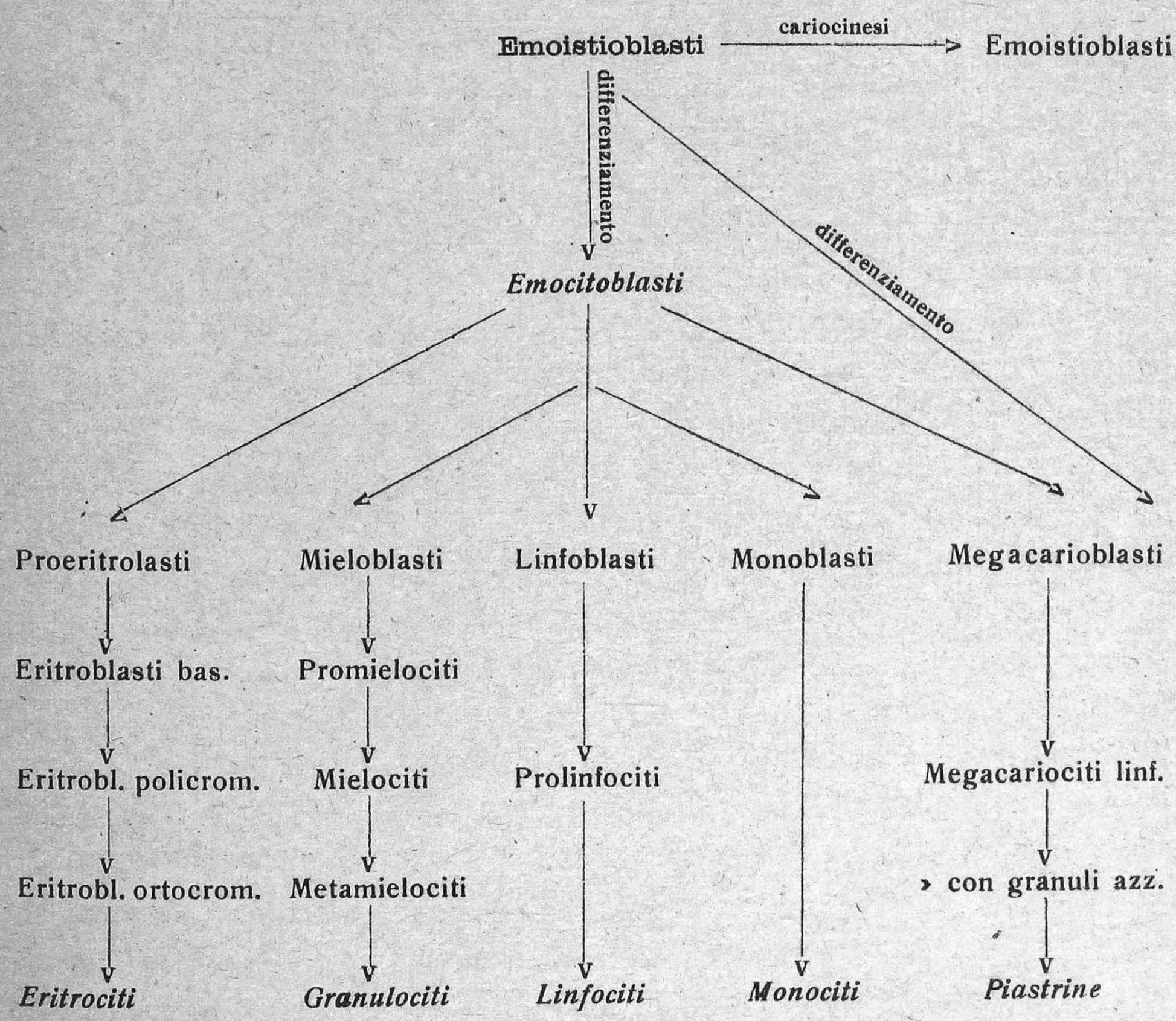

FOLIA MEDICA

PERIODICO TRIMENSILE DI PATOLOGIA E CLINICA MEDICA

diretto da

E. DE RENZI e P. CASTELLINO

In collaborazione con: Botti, Cioffi, Caporali, Cesa-Bianchi, Cafiero, Covelli, Capaldo, Fittipaldi, A. Ferrannini, Frugoni, L. Ferrannini, P. M. Franco, Guglielmo, Galdi, Gatti, Gasbarrini, Gnudi, Anau, Izar, Iavicoli, Jafolla, Lafranca, Lasagna, Lucibelli, Matozzi, Marenduzzo, Moreschi, Morelli, Negreiros-Rinaldi, Reitano, Polito, Pizzini, Preti, Pirera, Pende, Palumbo, Reale, Sapegno, Sasso, Scalingi, Splendore. Tandoia Vitiello.

redatto da

A. Ferrata e U. Masucci

Segretario di Redazione — **L. Sagona**

Gli autori riceveranno cinquanta estratti gratuiti, per un numero maggiore di copie pagheranno le sole spese.

Inviare manoscritti, libri per recensioni, giornali di cambio ecc. alla Redazione. Piazza Trinità Maggiore 13, Napoli.

Abbonamento annuo **L. 10** per il Regno. Estero **L. 17**

Un numero separato **L. 1.**

Inviare cartolina-vaglia alla Ditta NICOLA JOVENE e C.°

NAPOLI — *Piazza Trinità Maggiore, 13* — NAPOLI